

学位論文内容の要約

愛知学院大学

甲 第 号	論文提出者 井上博貴
論文題目 骨膜延長器による歯槽骨骨増生の検討	

I. 緒言

萎縮した顎堤に対してのインプラント前治療としての再建には様々な技術があるが、今日最も多く行なわれているものは自家骨や人工骨などを利用した移植である。これらの移植術は比較的容易に行う事ができ、安定した成績を得ることができるものであるが、自家骨移植の場合、ドナーサイトが必要であることのほか、再吸収や周囲軟組織の問題もある。一方、歯槽骨延長器を用いた歯槽骨延長術も行なわれており、萎縮した歯槽堤の骨増生に用いることができるが、歯槽骨骨切りが必要である。そこで、Kotopoulos らは骨膜の張力負荷により骨膜に存在する未分化間葉系細胞が骨芽細胞に分化する機序を利用し骨増生を試み、骨膜延長のみで十分な骨ができると述べた。その後、さまざまな骨膜延長器が開発され実験されてきたが骨膜延長器の離脱や創部の感染などさまざまな問題が提起された。今回われわれは、スイスのベルン大学にて開発された骨膜延長装置を利用して安定した骨増生を図るためのプロトコールを導き、増生骨の幅や面積を放射線学的、病理組織学的に評価することを目的として研究を行なった。

II. 材料および方法

実験動物として 10～15kg のメスのビーグル犬 4 頭を使用し、実験群として 3 頭 6 側、コントロールとして 1 頭 2 側とした。本実験で使用した骨膜延長器はスイスのベルン大学頭蓋顎顔面外科で開発されたものを使用した

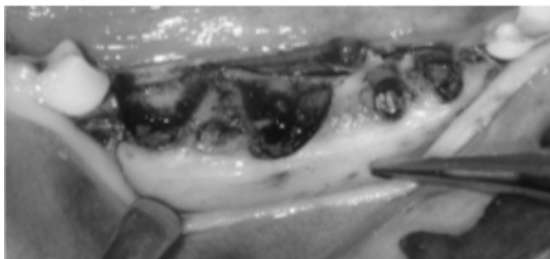
(図 1 : Inoue H et al. Image Analysis of Lateral Alveolar Ridge

Augmentation using Periosteal Distraction Osteogenesis. J Hard tissue Biology 23: 125-130, 2014;Fig1)。

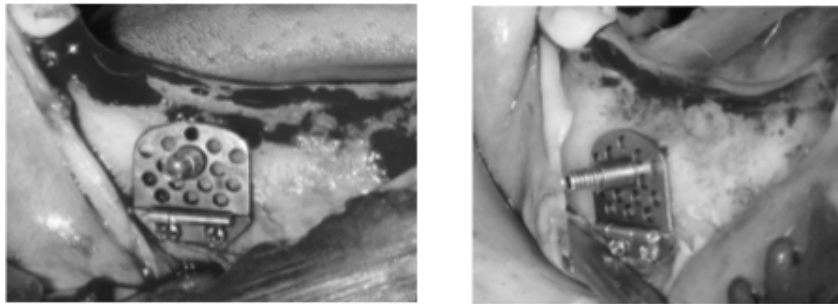


(図1)

実験プロトコールは実験群・コントロールともに実験部位の抜歯と骨萎縮状態を形成 (図2 : Inoue H et al. Image Analysis of Lateral Alveolar Ridge Augmentation using Periosteal Distraction Osteogenesis. J Hard tissue Biology 23: 125-130, 2014;Fig2)、実験群は実験開始後16週後に骨膜延長器を装着 (図3 : Inoue H et al. Image Analysis of Lateral Alveolar Ridge Augmentation using Periosteal Distraction Osteogenesis. J Hard tissue Biology 23: 125-130, 2014;Fig3)、4週間の待機期間をおいてからセンタースクリューのみを口腔内に露出させ、専用のレンチで一日一回転 0.5mm ずつ下顎骨より骨膜を延長した。骨膜延長は6日間連続で施行し、合計で3mm 伸展させた。




(図2)

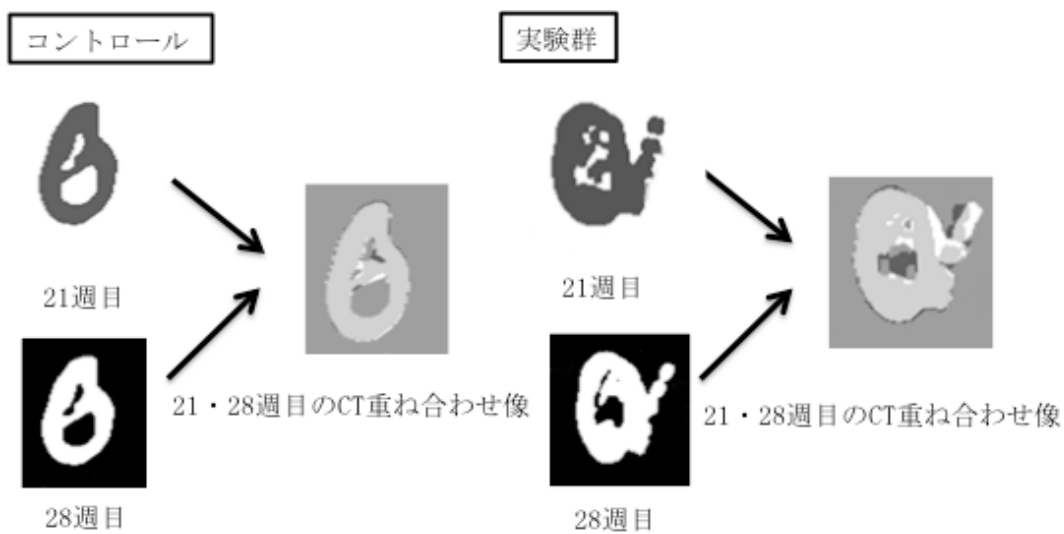


(図3)

その後、骨膜を延長させた状態を10週間維持した。実験開始後21週目と28週目にCT (Asteion、東芝、東京、日本) を撮影しました。コントロールも実験群と同時期に2回CTを撮影し、実験開始後30週後に屠殺し試料採取した。放射線学的測定方法としては実験群、コントロール群ともに実験開始後21週目と28週目に生体にてマルチスライスCTを撮影し、Osirixソフトウェア (OsiriX ver 5、Piximeo、Geneva、Switzerland) にて基準面を実験群では骨膜延長器を基準に (図4 : Inoue H et al. Image Analysis of Lateral Alveolar Ridge Augmentation using Periosteal Distraction Osteogenesis. J Hard tissue Biology 23: 125-130, 2014;Fig4)、コントロール群では残存歯を基準に各4カ所ずつ作成、Photoshop (Photoshop ver. 12.0、CS5、Adobe、CA、USA) にてMischの分類を用いてCT値350H.Uで画像を2値化し、21週目と28週目のレイヤーを反転し重ね合わせることで骨増加、減少の面積と幅をピクセル数としてカウントし算出した (図5 : Inoue H et al. Image Analysis of Lateral Alveolar Ridge Augmentation using Periosteal Distraction Osteogenesis. J Hard tissue Biology 23: 125-130, 2014;Fig5)。



(図 4)



(図 5)

次に病理組織学的検討方法として、実験開始後 30 週後に屠殺し、下顎骨から実験部位を歯肉・骨膜・骨を含めて骨膜延長器をつけた状態で摘出した。摘出した試料は 10%中性緩衝ホルマリン液にて 3 日間固定した後、脱灰標本および非脱灰標本を作製した。

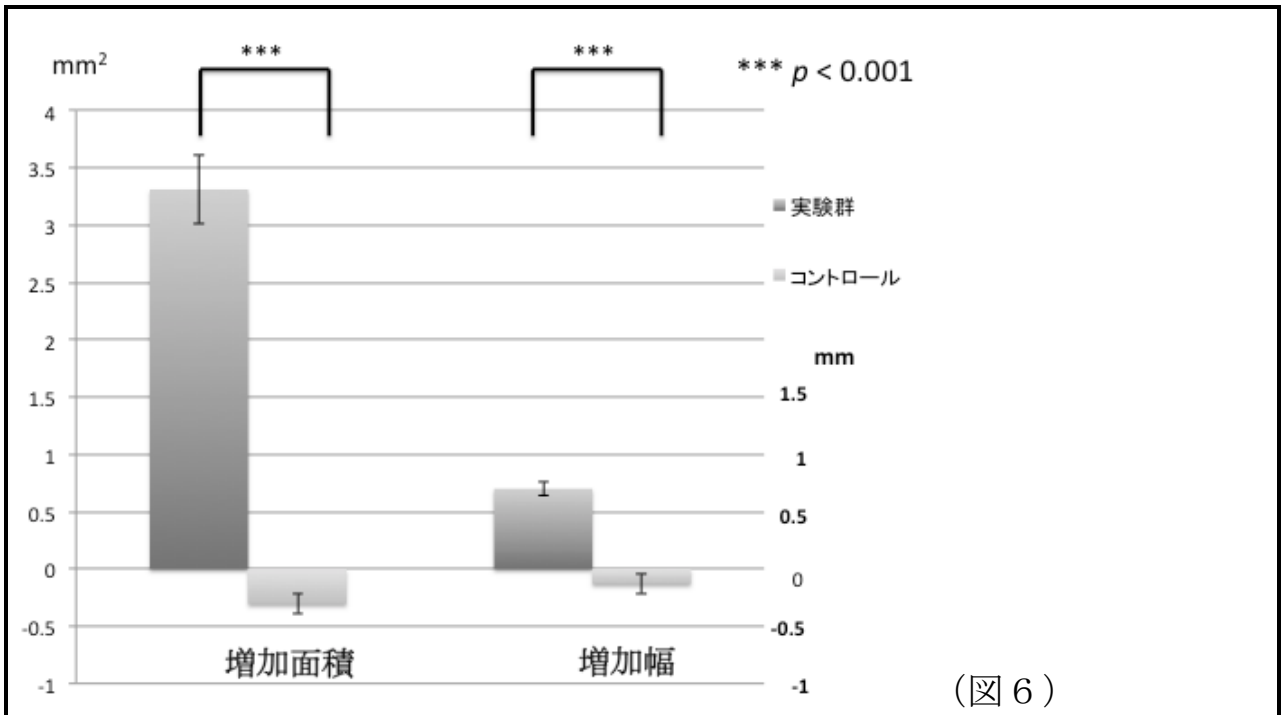
脱灰標本は固定後、10%蟻酸にて 2 週間脱灰したのち骨膜延長器を取り除きパラフィン包埋し 6 μ m 厚にて薄切し通法通りヘマトキシリン・エオジン染色した。非脱灰標本は骨膜延長器を装着した状態でゼーゲのマイクロトームを用いて 200 μ m にて薄切した後、サンドペーパーにて研磨し通例通りヘマトキシリン・エオジン染色後に光学顕微鏡にて観察を行った。

また、病理組織標本においても増生骨幅を算出した。算出方法としては、脱灰群と非脱灰群それぞれにおいて、画像解析ソフトの Image J (Image J software, NIH, Bethesda, ML) を用いて骨削除した中央部を4カ所ずつ測定して実験群とコントロール群を比較することで骨増生幅を算出した。

III. 結果

すべての個体において骨膜延長器は実験期間中、強固に下顎に固定されていた。また、軟組織の裂開や骨膜延長器の露出もなく、すべての手術部において感染の兆候なく経過した。

放射線学的測定結果ではコントロール群ではわずかに骨面積・骨幅に減少を認めた。骨減少量の平均は骨幅では 0.13mm、面積では 0.31mm² であった。また歯槽頂部においてもわずかながら歯槽骨の垂直的な骨吸収がみとめられた。実験群では全6側にて骨幅、骨面積の増加を認めた。骨幅では 0.69 ± 0.29mm、骨面積 3.31 ± 1.49mm² の増加を認めた。t 検定および Mann-Whitney 検定により骨面積および骨幅ともに実験群とコントロール間に有意差を認めた ($p < 0.001$) (図6 : Inoue H et al. Image Analysis of Lateral Alveolar Ridge Augmentation using Periosteal Distraction Osteogenesis. J Hard tissue Biology 23: 125-130, 2014; Fig6)。また歯槽頂部においてわずかであるが垂直的骨吸収がみられた。



(図 6)

病理標本実験群の 3 頭 6 側すべての標本において骨膜延長部位に新生骨による骨増生を認めた。また、新生骨周囲に炎症性の細胞浸潤は認めなかった。脱灰標本では実験群において新生骨は梁状で層板構造をもち、多数の骨細胞がみられた。また、その表層では骨膜様の線維性組織の増生および扁平な骨芽細胞様細胞がみられた。非脱灰標本において骨膜延長器と骨組織および周囲軟組織の状態を観察する事が可能となり、実験群では骨膜様線維組織直下に層板構造をもった緻密骨組織がみられた。脱灰群、非脱灰群それぞれの増生骨幅は平均で脱灰群が平均 $0.79 \pm 0.11\text{mm}$ 、非脱灰群が平均 $0.69 \pm 0.25\text{mm}$ になった。コントロール群においては薄い粗造な皮質骨が形成されていた。

IV. 考察

骨膜延長とは骨膜下に何らかの装置を挿入し骨膜を伸展させることで骨増生を図るものでこれまで家兎の頭蓋骨や下顎骨や豚の額で行なわれてきた。そこで今回われわれはヒトの口腔内に近い環境としてビーグル犬の口腔内を使用した。骨膜は一般的に二層の組織からなり、外層は骨形成性のない線維層で内層は骨形成性を有する骨形成層で構成されていると言われている。骨膜延長による骨増生は骨膜への張力負荷で骨膜の未分化間葉系細胞が骨芽細胞に分化する機序を利用している。

本実験では 3mm の骨膜延長において病理組織学的評価においてコントロール群に比較して、実験群では脱灰標本では $0.79 \pm 0.11\text{mm}$ 、非脱灰標本において $0.69 \pm 0.25\text{mm}$ の骨幅の増加が認められ、放射線学的に $0.69 \pm 0.29\text{mm}$ の骨増生がみられたが、Schmidt らは家兎の下顎枝を用いて 7mm の骨膜延長により平均 2.9mm の骨増生がみられと述べている。本実験による増加量はこれらと比較すると小さいが、骨膜延長期間中に全例で不具合の発生しない条件下で行うことを目的としたためであり、Kessler らは緩徐な骨膜延長による骨増生には制限がなく、骨膜延長器の延長幅に依存すると述べている。

放射線学的算出結果と病理組織学的算出結果を比較すると三者においてほぼ同程度の結果となった。過去の類似研究では脱灰標本を使用した組織学的検索のみでの骨増生量の算出が行われていたが、本研究では脱灰標本に加え、CT による放射線学的算出と非脱灰標本による組織学的算出の 3 種

類を比較検討することができた。放射線学的測定にて同一個体を経時的にCTを撮影することで生体における経時的な骨増生量をみることができ、また非脱灰標本により骨膜延長器・骨組織・周囲軟組織の状態の観察やより正確な骨増生量の計測が可能であった。これら3種類の算出方法を比較、検討することで正確に骨増生量が算出できたと考えられる。放射線学的に算出した増生骨幅と非脱灰標本によって測定したものでは増生骨幅の平均ではほぼ同じ値になったが、脱灰標本ではわずかながら増生骨幅は小さい値となった。これは脱灰標本作成時の染色手技の中でわずかな変形を起こしたことが考えられる。一方で非脱灰標本では作成時の過程の中で標本の変形をきたすような手技はほとんどないため脱灰標本に比べ非脱灰標本の方が正確な値と言えるため放射線学的に算出した値も正確であると考えられる。今回われわれは、高等動物であるイヌの口腔内において骨膜延長による骨増生に成功したが、骨増加量は十分得られたとはいえず、今後は骨膜延長量の拡大について検討する必要があると考えられた。